

スライドカンファランス

< 症例 1 >

症 例：70代，男性。

既往歴：特になし。

現病歴：2ヵ月前より左顎下腺腫脹を自覚。左顎下部に径5cm大の可動良好な腫瘤を触知。頸部MRIで左顎下部に径5cmの境界一部不明瞭な不整形腫瘤とその他2cm大のリンパ節腫脹あり。腫瘤は多結節状で内部に嚢胞様成分を多数認め、顎下腺腫瘍疑いで穿刺吸引細胞診を施行。

検 体：左顎下腺。

回答者診断：腺房細胞癌，粘表皮癌（低悪性度），脂腺腫瘍，唾液腺導管癌。

出題者解答：脂腺癌。

解 説：細胞像：穿刺吸引細胞診ではN/C比の低い泡沫状の細胞集塊と，扁平上皮様または基底細胞様の細胞集塊の2つの集塊が観察できる。泡沫状の細胞はライトグリーン淡染性で核小体明瞭，大小不同，不規則配列がみられた（写真1）。さらに胞体内には，大きさのそろった小さな空胞がぎっしり詰まったような所見もみられ，粘液をもった細胞というよりは脂腺への分化を思わせる所見と考えられた（写真2）。扁

平上皮様または基底細胞様の集塊は，N/C比が高く強い異型を示しており，悪性と診断するのは比較的容易であった（写真3）。

組織像：壊死を伴う充実胞巣よりなる腫瘍で，明るい細胞質をもつ淡明細胞と扁平上皮様の異型の強いエオジン好染細胞が混在しているが，明らかな角化や腺管形成は認められない（写真4）。淡明細胞はPAS染色，ムチカルミン染色陰性で，同じ大きさの小さな空

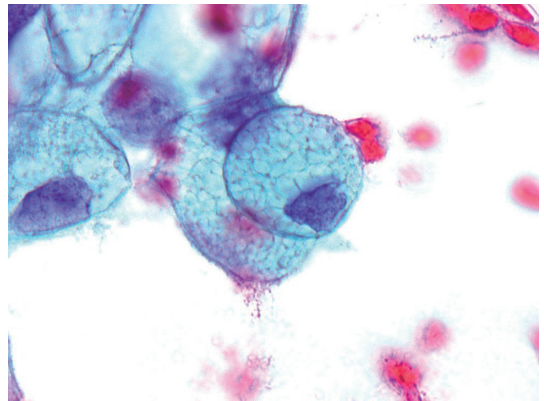


写真2 大きさのそろった小さな空胞がぎっしり詰まった脂腺への分化を思わせる所見 (Pap. 染色, ×100).

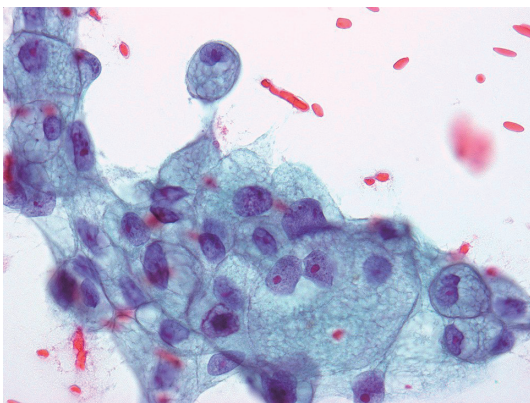


写真1 ライトグリーン淡染性の泡沫状の胞体，核小体明瞭，大小不同，不規則配列がみられる集塊 (Pap. 染色, ×40).

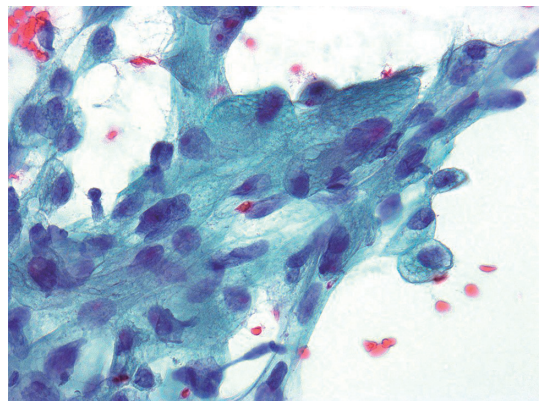


写真3 異型が強くN/C比の高い扁平上皮様または基底細胞様の集塊 (Pap. 染色, ×40).

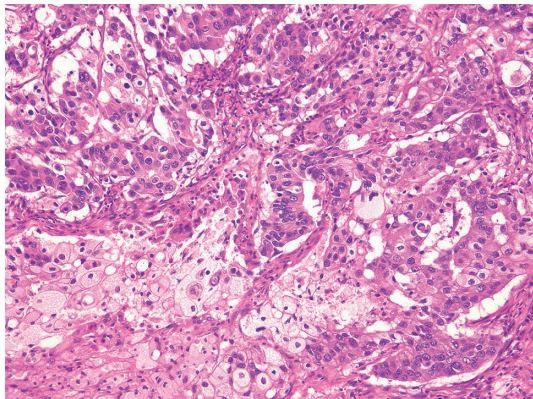


写真4 明るい細胞質をもった淡明細胞と扁平上皮様のエオジン好染細胞が混在した組織像 (HE染色, ×10).

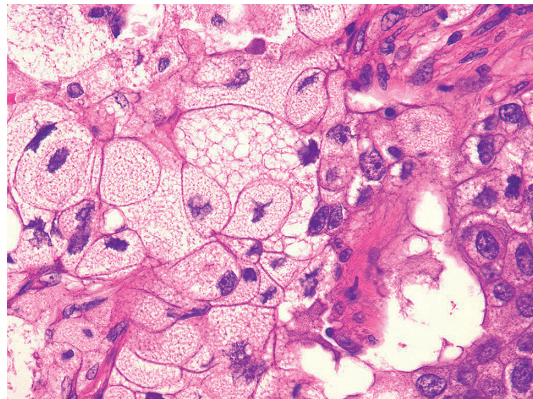


写真5 脂腺への分化を示すとみられる泡沫状の細胞質 (HE染色, ×40).

胞が集まったような泡沫状の細胞質は、粘液を含む細胞ではなく脂腺への分化を示す組織像と考えられ、脂腺癌と診断された (写真5). 確認のために行った脂肪染色は陽性であった.

脂腺癌は眼瞼のマイボーム腺が好発部位で、他に皮膚、口腔、腋窩、外陰部、乳腺、唾液腺、舌、卵巣の奇形腫から発生したという報告例もある¹⁻³⁾. 唾液腺脂腺癌の報告は本邦約30例と非常にまれな悪性腫瘍であり多くは耳下腺に発生し、顎下腺原発脂腺癌の報告はわずか3例である. 高齢者に多いが20代にもピークがあり (17~93歳, 平均69歳), 性差はない⁴⁾. 約20%に神経周囲浸潤がみられ, 5年生存率は62%で組織学的には中悪性度に分類される^{5,6)}.

鑑別診断: 異型が強いという点で唾液腺導管癌が鑑別にあげられるが、脂腺癌では淡明細胞がみられることが唾液腺導管癌との重要な鑑別点と考える. 淡明細胞からなる唾液腺腫瘍は多数あるが、今回の鑑別診断では腺房細胞癌、脂腺腫瘍、粘表皮癌があげられた. 腺房細胞癌と良性である脂腺腺腫では核異型が乏しく脂腺癌との鑑別は可能であると考えられる. 淡明細胞と扁平上皮様細胞の出現がみられる粘表皮癌は、発生頻度からみても脂腺癌との鑑別が難しい. しかし、組織学的には粘表皮癌の淡明細胞はPAS染色、ムチカルミン染色などの粘液、グリコゲン染色陽性、ズダンⅢなどの脂肪染色陰性であるのに対し、脂腺癌はその逆である. 脂腺癌の診断には粘液染色で粘液とグリコゲンの存在を否定し、脂肪染色で脂肪を証明することが重要であるが、パラフィン包埋したブロックでは脂

肪染色は不可能なので注意が必要である.

細胞診標本は固定にアルコールを使用するので脂肪染色には適さないが、脂腺癌の形態学的特徴である淡明細胞の泡沫状の所見、特に大きさのそろった小さな空胞が集まった細胞質の所見は、脂腺癌の推定に大いに有用であると考えられる. さらに細胞診で脂腺癌を推定することで、検体のすべてをパラフィン包埋せずに脂肪染色用に保存できる点でも、細胞診での脂腺癌の推定は重要と考える.

筆者らは、開示すべき利益相反状態はありません.

文 献

- Oshiro, H., Iwai, T., Hirota, M., Mitsudo, K., Tohnai, I., Minamimoto, R., et al. Primary sebaceous carcinoma of the tongue. *Med Mol Morphol* 2010; 43: 246-252.
- 中村陽一, 櫛引健一, 川口佐知子, 太田義夫. 卵巣の奇形腫より発生した脂腺癌の一例. *日臨細胞誌* 1996;35 (Suppl.1): 253.
- 松原美幸, 川本雅司, 田村浩一, 渡会康彦, 前田昭太郎, 杉崎祐一. 外陰部 sebaceous carcinoma の一例. *日臨細胞誌* 1997; 36: 25-29.
- 小林実喜子, 佐野健司, 増本純也, 上原 剛, 福岡久邦, 本田孝行. 顎下腺原発脂腺癌の1例. *診断病理* 2009; 26: 98-101.
- Gnepp, D.R. *Diagnostic surgical pathology of the head and neck*, Philadelphia: W.B.Saunders Company: 2001. 395-396.
- 長尾俊孝. 唾液腺腫瘍の病理診断概論. *病理と臨床* 2011; 29: 586-590.