スライドカンファランス

＜症例１＞

症　例：64 歳，女性．2 経妊 2 経産．52 歳閉経．
既往歴：特記すべきことなし．
現病歴：外陰部に腫瘤を触知し，掻痒感を主訴に当院受診．
検　体：外陰部擦過標本．

回答者診断：扁平上皮癌
出題者解答：基底細胞癌
解　説：全体的に出現細胞は少数であったが，赤血球や炎症細胞とともに，異型細胞が小～中型の重積集塊で出現していた．核は楕円型，クロマチンは細顆粒状に増量し，核小体の腫大を認めた．また，核形不整な細胞もみられた．N/C 比が高く核形不整な異型細胞（写真 1）や，N/C 比が低くライトグリーン好性の細胞質を有する異型細胞が出現していた（写真 2）．また一部に細胞間橋様や，腺腔様の構造がみられる異型細胞も出現していた．以上の所見より，異型は細胞多彩性があり，組織型の推定は困難であった．鑑別には，扁平上皮癌，腺癌，小細胞癌や悪性黒色腫があがった．摘出された腫瘍の大きさは，15×12 mm．切除検体にはメラニン色素の含有を示唆するような黒色の変化はみられなかった．割面は，出血を伴う白色調腫瘤で，一部に光沢のある粘液様の部分もあった．

腫瘤の捺印細胞診では N/C 比の高い異型細胞が，柵状に配列して多数の集塊で出現していた（写真 3）．また，粘液腫性，線維性背景に埋もれるように異型細胞が混在し，島状，索状や樹枝状に集塊がみられた（写真 4）．組織学的には，表層部分の一部にびらんを呈し，基底細胞や毛芽細胞に類似する異型細胞が，表皮から

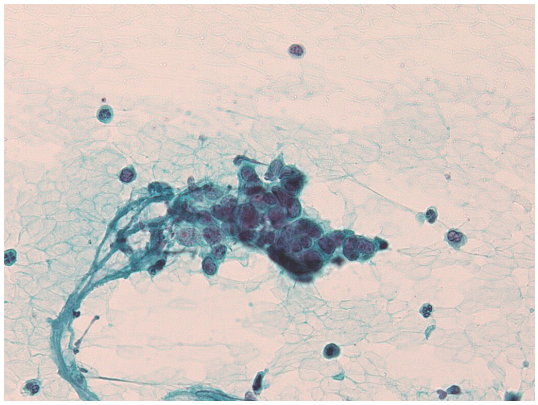

写真 1　外陰部擦過細胞像：N/C 比の高い異型細胞が集塊で出現している（Pap. 染色，×20）．

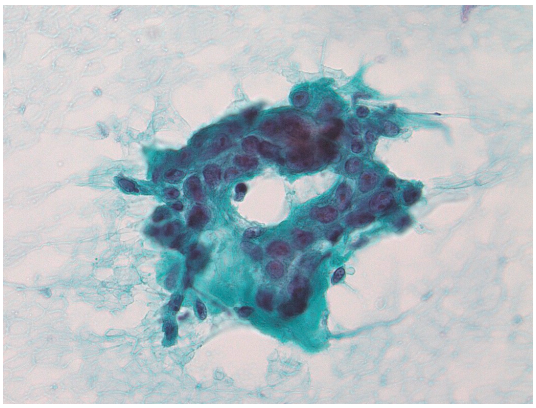

写真 2　外陰部擦過細胞像：N/C 比の比較的低い異型細胞が集塊で出現している（Pap. 染色，×20）．

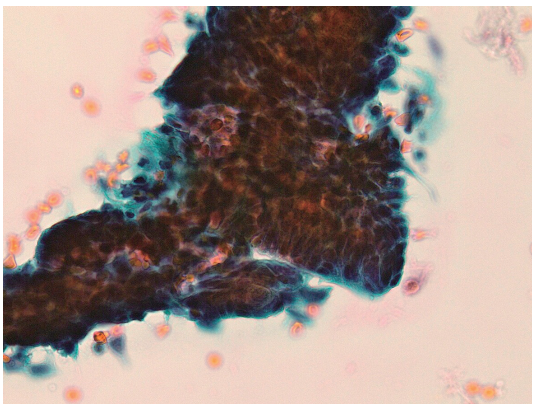

写真 3　腫瘍捺印細胞像：柵状の配列をした異型細胞集塊が出現している（Pap. 染色，×20）．

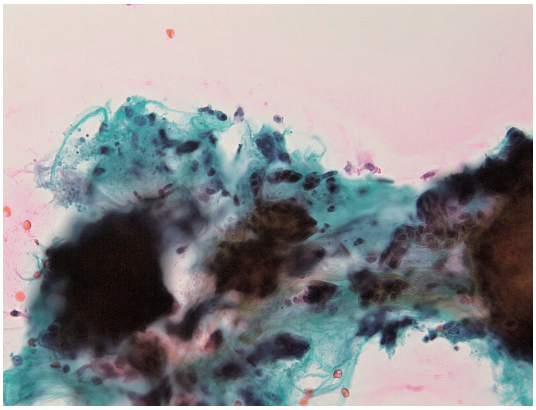

写真４　腫瘍捺印細胞像：粘液腫様の間質の中に異型細胞集塊が島状，索状に埋もれている（Pap. 染色，×10）.

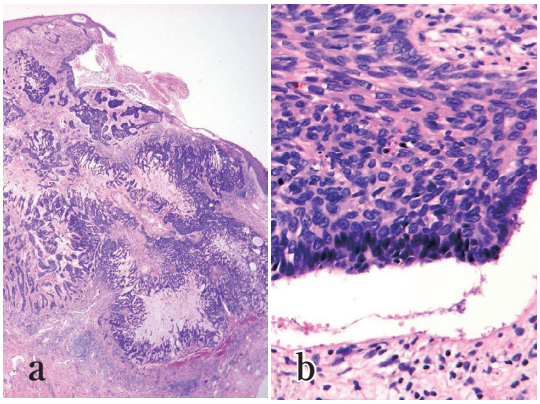

写真５　a：一部にびらんを呈し，異型細胞が表皮から連続して索状に浸潤している（HE 染色，×2）.b: 胞巣辺縁にて核の柵状の配列，真皮との間に裂隙が認められる（HE 染色，×40）.

連続して，真皮内へ索状に浸潤していた（写真 5a）．また，粘液様間質を介在して増殖する部分や腺腔様構造，胞巣構造もみられた．胞巣辺縁の核が柵状に配列する部分では，基底細胞癌に特徴的な所見とされる，胞巣と真皮間に裂隙を認めた（写真 5b）．この症例では一部であるが，メラニン色素の沈着もあった．以上より，基底細胞癌と診断した．

基底細胞癌は皮膚の悪性腫瘍のなかでは最も多いとされているが，外陰部原発の悪性腫瘍となると，全女性器癌の約 4％とされ，その内訳は扁平上皮癌（約 86％），悪性黒色腫（約 5％），基底細胞癌（約 1.4％），肉腫などのその他のがん（約 5％）[1] とまれな腫瘍であることがわかる．

外陰部の基底細胞癌は，高齢者に多く，掻痒など，重病と深刻に考えづらい症状から受診が遅れることがある [2]．外陰部の細胞診は，検体を適正に採取できれば，婦人科医にとって迅速な診断へと導く材料の一つとなり，かつては長期にわたる経過観察にも有効と報告されている [3]．

本腫瘍に関して，細胞学的に検討した文献は多くないが，組織学的特徴をよく理解し，推定組織型の鑑別にあげることが，大事だと考える．

文　献

1）新倉　仁，八重樫伸生．8．腫瘍と類腫瘍．日産婦誌 2009；61（3）：N-77-N-83.

2）Kanitakis, J., Arbona-Vidal, E., Faure, M. Extensive pigmented vulvar basal-cell carcinoma presenting as pruritus in an elderly woman. Dermatol Online J 2011;17（1）：8.

3）Dennerstein, G.J. Cytology of vulva. J Reprod Med 1988；33（8）：703-704.