スライドカンファレンス

＜症例３＞
患　者：60 歳代，男性.
既往歴：大腸癌（他院）.
家族歴：特記すべき事項はなし.
現病歴：肉眼的血尿，右背部痛を主訴に他院を受診し，右腎腫瘤が指摘され，当院泌尿器科に紹介受診された.
検　体：自然尿 すり合わせ標本.

回答者診断：腎細胞癌.
出題者診断：集合管癌（Bellini 管癌）.
解　説：淡く豊富な胞体を有する腫瘍細胞が集塊から孤立散在性に観察された．腫瘍細胞の核は類円形を呈し，軽度の核形不整と大小不同がみられ，偏在性に位置しているものが多く，著明な大型核小体が一個認められた(写真 1). 一部, 胞体に粘液様物質を含有した腫瘍細胞や紡錘形の胞体を呈する腫瘍細胞も散見された(写真 2). 細胞学的に, 腎細胞癌が疑われたが, 広い胞体を有し N/C 比も低く，2 核細胞や有尾状の紡錘形細胞も認められたため，尿路上皮細胞の反応性変化も否定できず細胞診疑陽性と判定された．逆行性腎盂造影検査で右下腎杯の陰影欠損（写真 3），CT ウログラフィーで右腎杯の破壊などの画像所見から，右腎盂腫瘍が疑われ, 腹腔鏡下右腎尿管全摘術が施行された.

摘出された腫瘍は，肉眼的に 20×20×10 mm 大で白黄色調を呈する充実性腫瘍で腎盂に接して認められた（写真 4）．組織学的に，腫瘍細胞は線維性間質を伴い，不規則な腺管構造や管状乳頭状構造を形成し増殖･浸潤を示し，壊死物質は目立たなかった（写真 5）．腫瘍細胞は，明瞭な核小体を伴う腫大した核を有し，クロマチンは粗く，一部の胞体内に PAS 反応陽性を示す粘液が認められた（写真 6）．また，紡錘形ないし多角形の胞体を有する腫瘍細胞が充実胞巣を形成する領域も認められた（写真 7）．腫瘍近傍の尿細管および集合管は萎縮性で明らかな異型は認められなかった．また，腎周囲の結合組織への浸潤はみられず，腎盂粘膜は正常に保たれていた．免疫組織化学的に，Cytokeratin である 34 βE12 および CK19，レクチンである UEA-1 が陽性，RCC（gp200），CD10，GATA3，Uroplakin Ⅱ，Uroplakin Ⅲ，CDX2 が陰性を示した．以上の所見から，集合管癌（Bellini 管癌）と診断された.

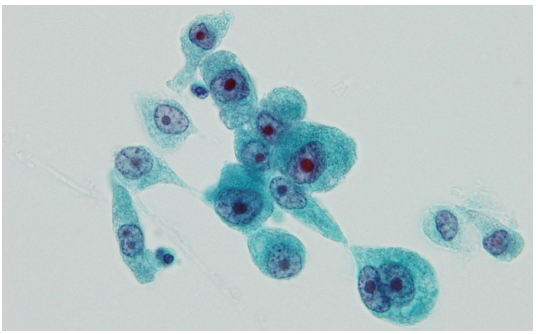

写真１　類円形の核を有し，著明な大型核小体を 1 個認める（Pap. 染色×100）.

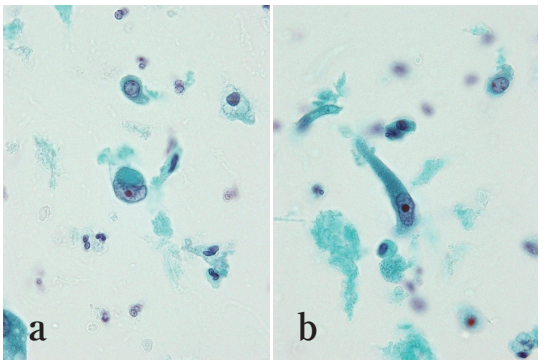

写真２　胞体に粘液様物質を含有した腫瘍細胞(a)や紡錘形の胞体を呈する腫瘍細胞(b)を認める（Pap. 染色×100）.

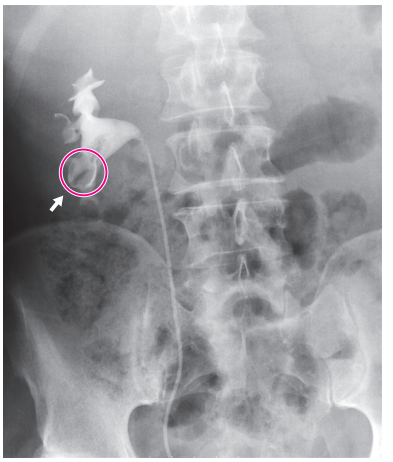

写真３　逆行性腎盂造影検査
右下腎杯の陰影欠損を認める.

写真４　摘出腎肉眼所見
白黄色調を呈する充実性腫瘍が腎盂に接して認める．

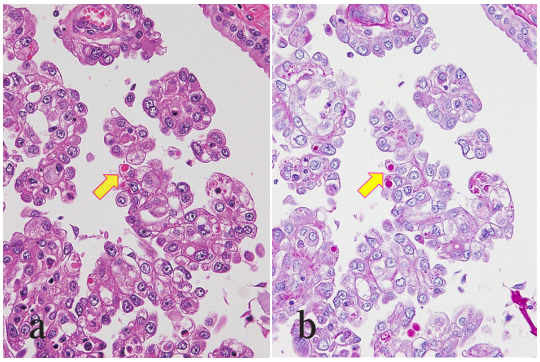

写真６　明瞭な核小体を有し，一部の胞体内にPAS反応陽性を示す粘液が認められる（矢印）（a:H.E.染色×40, b:PAS反応×40）．

集合管癌は頻度が低い腫瘍であるため，診断にあたってはWHOの診断基準を参考にし，腎細胞癌や尿路上皮癌，転移性腺癌を除外する必要がある[1]．診断基準として，1.髄質に位置，2.不規則な管状構造と高度な核異型，3.炎症性線維性間質，4.高分子ケラチンCK34 βE12陽性，5.UEA-1 lectinに反応性，6.腎盂癌が存在しない，の6項目があげられる[2]．本症例の病理所見は，これらの診断基準に一致した．また，本症例の詳細な細胞像についての文献報告例は非常に少ないが，報告されている所見として，乳頭状あるいは管状を呈する小集塊，高いN/C比，偏在性の核，粗なクロマチン，明瞭な核小体，細胞質に空胞あるいは粘液，間質の線維増生を反映する膠原線維束と紡錘形を呈する腫瘍細胞の出現等があげられる[3]．本症例の細胞像のみから鑑別診断は困難であったが，細胞質内粘液や著明な核小体，紡錘形を呈する腫瘍細胞の出現は，集合管癌を疑う指標となりうると考えられた．

集合管癌は，通常の腎細胞癌と比較し予後不良で，腎摘除術が施行された症例でも後腹膜再発，肺・骨などへの転移を生じ，治癒的切除例は少なく，化学療法への反応性も不良であることから，両者の鑑別は予後推定には重要である[1]．加えて，腎髄質の集合管上皮細胞が発生母地という腫瘍の発生位置の特徴から，尿細胞診の陽性率は腎細胞癌に比して高いとされる[3]．したがって，まれではあるが，自然尿中に出現しうることを念頭に置く必要がある．

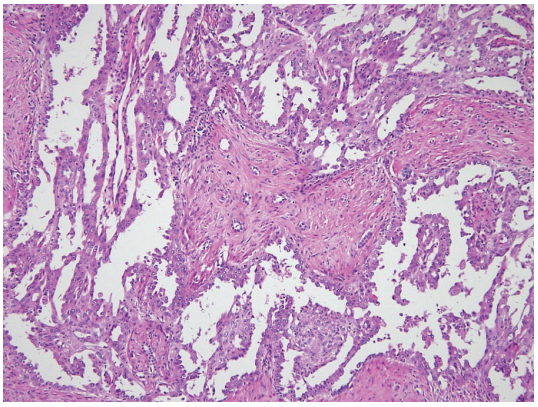

写真５　線維性間質を伴い，不規則な腺管構造や管状乳頭状構造を形成し増殖・浸潤を示す（H.E.染色×10）．

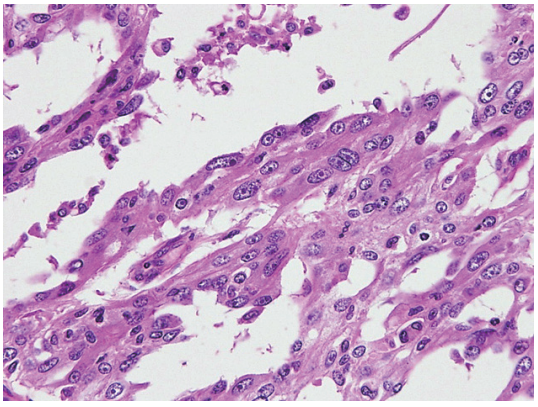

写真７　紡錘形ないし多角形の胞体を呈する腫瘍細胞が認められる（H.E.染色×40）．

著者らは，本論文において開示すべき利益相反状態はありません．

文　献

1）長嶋洋治，黒田直人，松嵜　理．腫瘍病理鑑別診断アトラス刊行委員会．腎癌．東京：文光堂；2013.
2）Eble, J.N., Sauter, G., Epstein, J.I., et al (eds). WHO Classification of Tumours. Pathology & Genetics. Tumours of the Urinary System and Male Genital Organs. Lyon : IARC Press ; 2004.
3）佐藤勝明，上見嘉子，西田靖昌，谷本一夫，上田善道，勝田省吾．自然尿に出現した集合管癌（Bellini管癌）の1例．日臨細胞会誌 2006；45：194-198.