スライドカンファレンス

＜症　例１＞

症　例：60 歳代，女性.

既往歴：乳癌

臨床所見：乳癌術後，経過観察の過程で子宮内膜細胞診が施行され，腺癌と診断した．その後の子宮内膜組織生検においても腺癌の診断となった．MRI 所見に子宮内膜の肥厚はみられなかったが，CT 所見では腹膜に微細な小粒状影が多発しており（写真 1），腹膜播種や原発性腹膜癌が疑われ，単純子宮全摘，両側付属器切除，大網部分切除，虫垂切除術が施行された．

検　体：子宮内膜

採取方法：ソフトサイト

回答者診断：Serous adenocarcinoma

出題者回答：Serous adenocarcinoma

解　説：子宮内膜の細胞像は，比較的きれいな背景に萎縮した内膜腺細胞集塊と，その周辺に小型で重積性を示す乳頭状あるいは球状の異型腺細胞集塊が出現していた（写真 2）．異型腺細胞は核偏在性で，N/C 比が高く，核形不整，クロマチンが増量し明瞭な核小体を有していた（写真 3）．以上の所見より腺癌と診断し，推定疾患として類内膜腺癌，漿液性腺癌，乳癌の転移があげられた．

術中腹腔洗浄液の細胞像は，子宮内膜細胞診で出現した異型細胞に類似した所見を示し，背景に砂粒体を認めた．以上の所見より漿液性腺癌を疑った．

手術材料の肉眼像では，大網内および虫垂漿膜側に腫瘍を認めたが，子宮内膜や両側付属器に明らかな腫瘍は確認できなかった．

組織学的に，腫瘍は異型細胞の乳頭状増生からなり砂粒体を伴う漿液性腺癌であった．また，子宮内膜および両側卵巣表面にも同様の微小な腫瘍組織が認めら

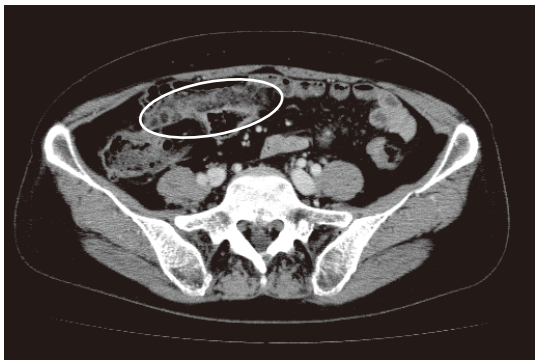

写真 1　腹膜に多発した微細な小粒状影を認める．

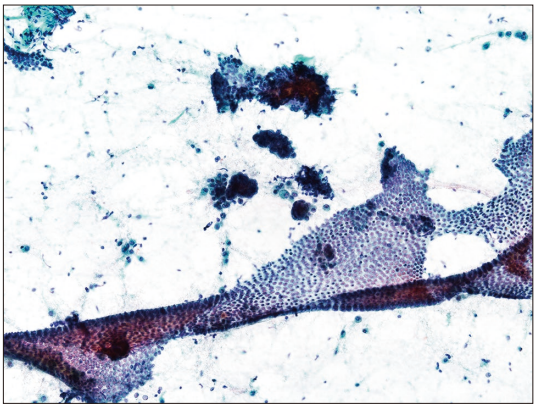

写真 2　萎縮した内膜腺細胞集塊と，その周辺に小型で重積性を示す異型腺細胞集塊を認める（Pap. 染色，×20）．

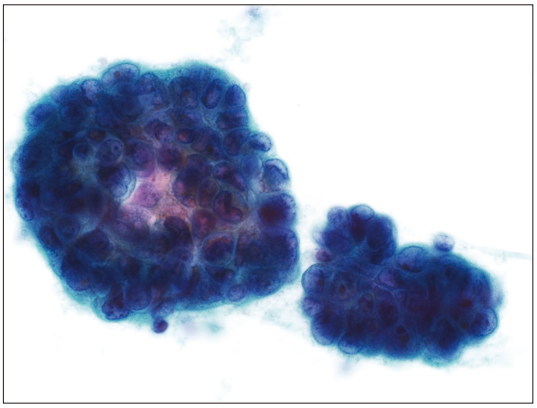

写真 3　核偏在性で，N/C 比が高く，核形不整，クロマチンの増量および明瞭な核小体を認める（Pap. 染色，×100）．

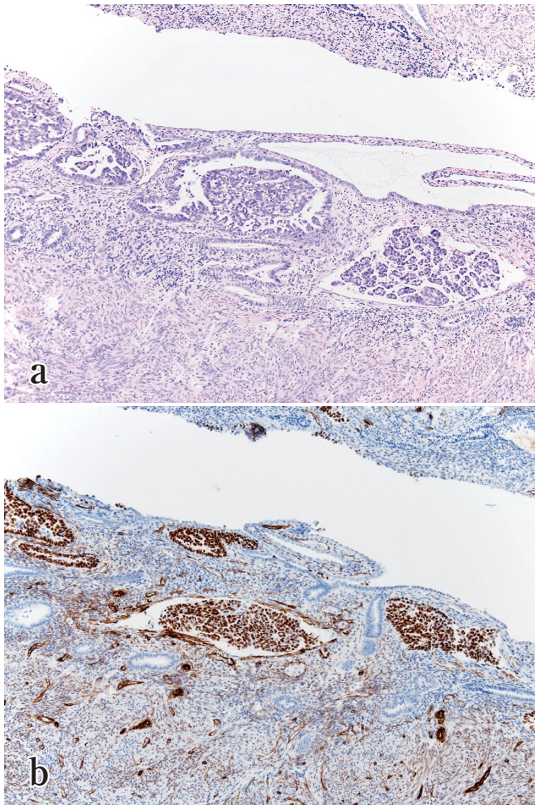

写真４　a：子宮内膜組織像．核腫大し，クロマチンの増量と明瞭な核小体をみる異型細胞を乳頭状あるいは小集塊状で認める（HE 染色，×10）．
b：子宮内膜組織像（免疫組織化学染色）．腫瘍細胞の核に WT-1 が陽性を示す（WT-1 染色，×10）．

れたが（写真４a），卵管・卵管采に明らかな腫瘍成分はみられなかった．したがって，腹膜癌の子宮内膜浸潤，子宮内膜原発漿液性腺癌の腹膜播種，同時性多発癌等の可能性が考えられた．原発臓器推定のために行った免疫組織化学染色では，腫瘍細胞は WT-1 陽性，ER 陽性であったが，p53，GCDFP-15，GATA3 はいずれも陰性を示した（写真４b）．以上より，本症例は腹膜原発 serous surface papillary adenocarcinoma（SSPC）の子宮内膜浸潤と考えられた．

「卵巣腫瘍，卵管癌，腹膜癌取扱い規約（臨床編）」（第１版）では複数の臓器に同じ組織型の癌が存在する場合の診断基準として，腫瘍の主座が確認できる臓器を原発巣とし，腹膜と卵巣に同じ組織型の癌が出現したときは，卵巣実質の腫瘍径が５ mm 未満の例のみが腹膜癌とされている[1]．また，原発性腹膜癌は大網，横隔膜，腸間膜を覆う中皮細胞および卵巣表層上皮細胞から主に多中心性に発生する腫瘍であり，組織学的に卵巣原発漿液性癌と類似する予後不良な疾患である[2,3]．

腹膜原発漿液性腺癌の鑑別疾患として，子宮内膜原発漿液性腺癌や卵巣原発漿液性腺癌があげられ，いずれも細胞像のみから区別することは一般的に難しい．しかし，腹膜癌の子宮浸潤時の細胞像をみると，背景が清明で正常内膜腺細胞が多数混在し，腫瘍細胞集塊が乳頭状あるいは球状で出現する[4]傾向があるのに対し，子宮内膜原発漿液性腺癌の細胞像では，背景が壊死性で正常内膜腺細胞の混在が少なく，腫瘍細胞が大型の乳頭状集塊を形成する[5]点が相違所見としてあげられる．また，免疫組織化学染色では，腹膜原発漿液性腺癌が WT-1 陽性，ER 陽性であるのに対し，子宮内膜漿液性腺癌はいずれも陰性を示すことが多い[6]．一方，卵巣原発漿液性腺癌は，細胞学的にも組織学的にも腹膜原発漿液性腺癌と類似し，免疫組織化学染色では両者ともに WT-1 陽性，ER 陽性を示すことから鑑別することは難しいと考えられる．これらの特徴を踏まえて検討することが重要と考えられる．

筆者は，本論文において開示すべき利益相反状態はありません．

文　献

1）日本産婦人科学会・日本病理学会，編．卵巣腫瘍・卵管癌・腹膜癌取扱い規約　臨床編　第１版．東京：金原出版；2015. 8.
2）日本婦人科腫瘍学会，編．卵巣がん　治療ガイドライン 2015 年版．東京：金原出版；2015. 4.
3）伊熊健一郎，山田　聖，山崎ひろみ，竹村　正．腹膜原発 serous surface papillary adenocarcinoma の１症例．日産婦誌 1992；44：877-880.
4）南真志穂，奥毅公雄，塚原三津夫，田畑雅章，野崎正行，小林克己・ほか．子宮内膜細胞診陽性の腹膜原発漿液性乳頭状腺癌５例の検討．日臨細胞会誌 2000；39：392.
5）立岡和弘，上坊敏子，久嶋則行，大河原聡，林　玲子，蔵本博行．子宮内膜漿液性腺癌の細胞所見．日臨細胞会誌 1993；32：948-955.
6）端　晶彦，本多つよし，岩本豪紀，石井知恵，深澤宏子，奈良正敏・ほか．卵管，子宮体部，卵巣および腹膜原発漿液性腺癌における Wilms Tumor-1（WT-1）免疫組織学的意義と有用性について．日産婦誌 2003；55：256.