## スライドカンファレンス

＜症例３＞

**患　者**：20 歳代，女性.

**既往歴**：特記すべきことなし.

**現病歴**：不正出血があり検診にてスメア異常を指摘されるも放置していた．翌年，左下腹部痛と不正出血があり他院を受診した．MRI にて腟部後壁中心に 2 cm 大の病変を指摘され，子宮頸癌の診断にて当院を紹介された.

**検　体**：子宮頸管擦過細胞診（サイトピック）

**回答者診断**：small cell carcinoma

**出題者回答**：large cell neuroendocrine carcinoma

**解　説**：細胞学的には，壊死性の背景に N/C 比が高い腫瘍細胞が平面的～重積性集塊で多数出現しており，孤立性細胞もみられた（写真 1）．核形は類円形や多角形で大小不同を示し，クロマチンは粗顆粒状，細胞質は不明瞭であった（写真 2）．細胞は鋳型状に配列している像も観察され，核が濃縮した細胞や核線もみられた（写真 3）．これらの所見より，非角化型扁平上皮癌と神経内分泌系腫瘍が鑑別にあがった.

摘出標本では，子宮頸部に 40×25×20 mm 大の隆起性病変を認めた（写真 4）．組織学的には不整な類円形核と好酸性の細胞質を有する腫瘍細胞の増殖像を認め，部分的に索状や管腔様の増生もみられ，腫瘍胞巣辺縁では柵状に配列する像もみられた．地図状の壊死があり，核分裂像やアポトーシスが高頻度でみられ核線もみられた．角化傾向は不明瞭であった（写真 5）．免疫染色では chromogranin A，synaptophysin に陽性を示したことから，large cell neuroendocrine carcinoma（LCNEC）と診断された.

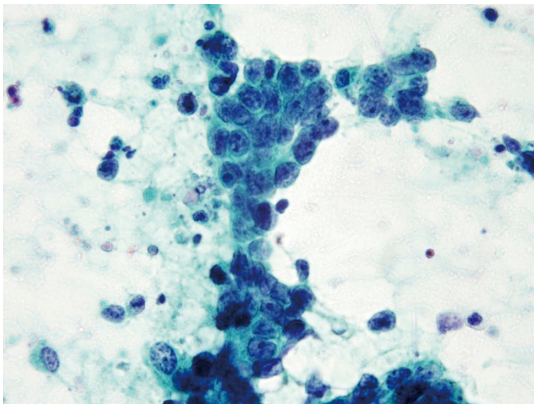

**写真２**　クロマチンは粗顆粒状で核小体を認め，細胞は鋳型状に配列している（Pap. 染色×60）.

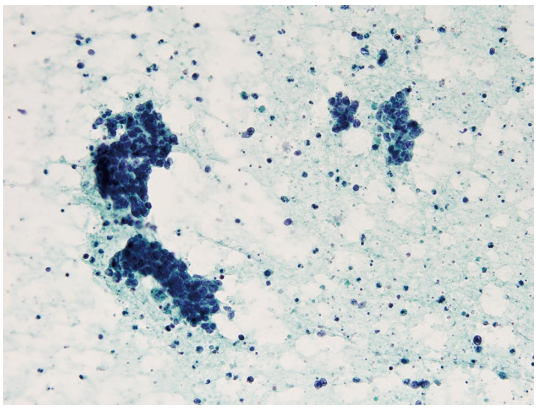

**写真１**　壊死性背景に腫瘍細胞が重積性集塊や孤立細胞で出現している（Pap. 染色×20）.

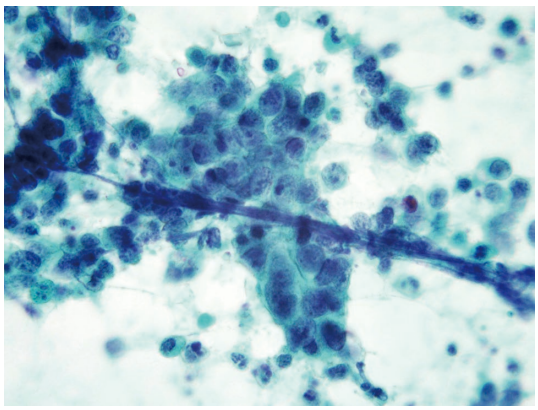

**写真３**　核大小不同を示し，濃縮核や核線をみる（Pap. 染色×60）.

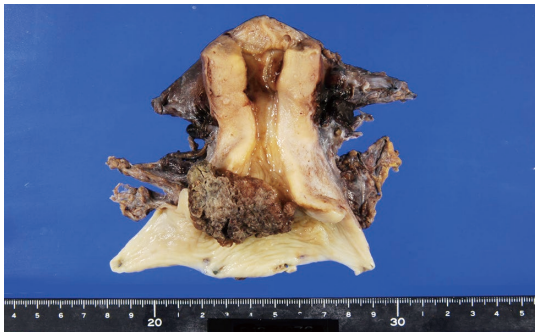

**写真４**　子宮後壁，頸部から腟部にポリープ状に隆起する 40×25×20 mm 大の黒褐色調の腫瘤を認める．

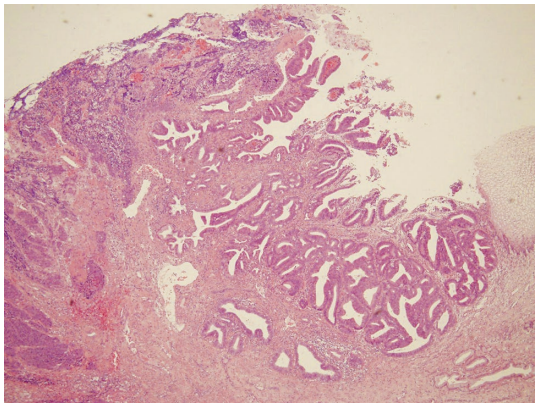

**写真６**　LCNEC に接して AIS の像がみられる（HE 染色×20）．

LCNEC は形態的に腺上皮や扁平上皮への分化を欠く腫瘍で，細胞の大きさが小細胞癌よりも大きく，Grimelius 染色，神経内分泌方向マーカーの免疫組織化学，電子顕微鏡などによって神経内分泌方向への分化が確認されるものである[1]．充実性に増殖しているところでは，HE のみで診断することはほとんど不可能とされている．比較的新しい疾患概念であるため，まだ確実な例での十分な臨床的分析が行われていないが，特徴的所見としては，発生頻度は小細胞癌（0.3～5%）の 1/5 程度と推測されており、発生年齢は幅広い分布を示し，平均年齢は 40 代と推測される．性器出血を主訴とし，小細胞癌と同様に進行期Ⅰｂ期以上で見つかることが多い．通常の扁平上皮癌や腺癌に比べてはるかに悪性度が高いとされており，注意すべきは腺癌や扁平上皮癌を伴うことが少なくないことである[2]．本症例にも上皮内腺癌（AIS）の像が浸潤癌を取り囲むようにみられた（写真 6）．

細胞診での特徴的所見としては，背景が壊死性でクロマチンが粗顆粒状，核小体を認めるものがあり，細胞は鋳型状配列を示し核線がみられるといった特徴があげられる．鑑別診断としては小細胞癌と非角化型扁平上皮癌があげられ，小細胞癌との鑑別点は細胞のサイズの違いと核小体や細胞質の有無の違いがあげられる[3]．臨床的には大差がないため，区別する意味がないという意見も聞かれたが，規約上は小細胞癌と LCNEC とを分けており，今後の解析が待たれる．また，非角化型扁平上皮癌との鑑別点は，細胞が流れるような配列を示し，胞体が多稜形であることが多いことがあげられるが，必ずしも典型像を示さないため，鑑別に難渋する場合があると考えられる．

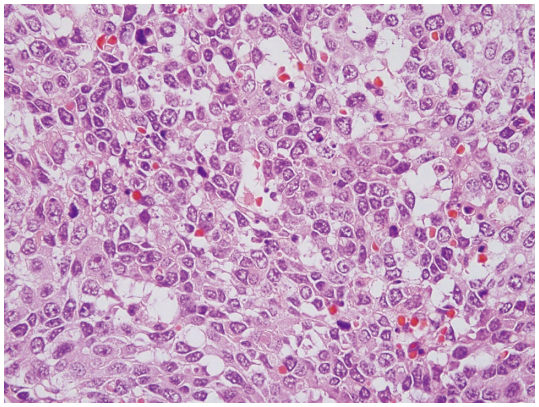

**写真５**　核分裂像やアポトーシスがみられ角化傾向は不明瞭（HE 染色×40）．

LCNEC や小細胞癌は腺癌や扁平上皮癌を合併することが少なくないため，診断がつきにくい場合がある．腺癌や扁平上皮癌に比べて悪性度が高く，細胞像全体をよく観察し，特徴的所見を見落とさないこが重要である．

著者は，本論文において開示すべき利益相反状態はありません．

## 文　献

1）日本産科婦人科学会，日本病理学会，日本医学放射線学会，日本放射線腫瘍学会，編．子宮頸癌取扱い規約　第 3 版．東京：金原出版；2012．61.
2）坂本穆彦，安田政実，編．腫瘍病理鑑別診断アトラス，子宮頸癌．東京：文光堂；2009：107-112.
3）公益社団法人日本臨床細胞学会，編．細胞診ガイドライン 1．婦人科・泌尿器 2015 年版．東京：金原出版；2015．32-36.