スライドカンファレンス

＜症　例 2＞

患　者：40 歳代，男性

既往歴：水頭症

臨床所見：水頭症のため脳室―腹腔シャント術が施行され一時は軽快していたが，翌年急速な両下肢の麻痺や感覚障害，膀胱直腸障害が出現し当院を受診された．

検　体：脳脊髄液

回答者診断：血管芽腫

出題者回答：悪性黒色腫

解　説：Giemsa 染色では多数の細胞をみる中に大型の類円形細胞を孤立散在性に認めた（写真 1）．細胞質は好塩基性でややざらついた印象であった．N/C 比は高く，類円形核に著明に腫大した核小体（写真 2a）や一部に核内封入体と考えられる変化（写真 2b）がみられた．また，黒色調で大小不同の顆粒状物質の貪食像がみられた（写真 2c）．Papanicolaou 染色では小型で N/C 比が高く，核小体が腫大した異型細胞を孤立散在性に認めた（写真 2d）．これらの所見より，悪性と診断したが組織型の推定にはいたらなかった．

翌日，腹水が提出された．Papanicolaou 染色では比較的豊富な細胞質に褐色調の顆粒を有し，核小体の腫大（写真 3a）や一部に核内封入体をみる大型異型細胞を孤立散在性に認めた（写真 3b）．Giemsa 染色では，細胞質に黒色調の細かい顆粒状物質を有した細胞や同色調で大小不同の顆粒状物質を貪食した細胞がみられ（写真 4），これらの細胞は髄液中に出現していた異型細胞と同様と考えられた．腹水から作製したセルブロック標本では，核小体が明瞭な大型核をもつ異型細胞が多数出現しており，一部の細胞は褐色の色素を有していた（写真 5）．免疫組織化学では，異型細胞が HMB-45，Melan A，S-100 に陽性であった．以上より，悪性黒色腫と診断された．

水頭症診断時の頭部単純 CT 画像では占拠性病変は指摘できなかった．入院時の全身検索・画像診断において，病変は腹膜と髄腔内のみであった（写真 6）．画像所見や臨床経過を鑑み，髄膜原発の悪性黒色腫およびシャントを介したその腹膜播種と考えられた．患者は数週間後に逝去したが，病理解剖の承諾は得られなかった．

悪性黒色腫はメラノサイトが悪性化した腫瘍と定義される．メラノサイトは皮膚や粘膜，眼のほかに髄膜（軟膜－くも膜）にも存在する．中枢神経系原発の悪性

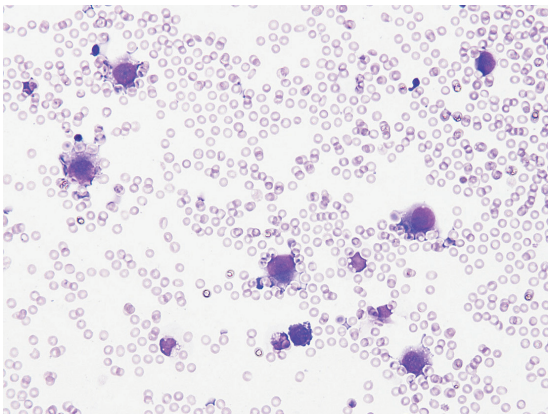

写真 1　多数の細胞の中に大型で類円形の細胞を孤立散在性に認めた（脳脊髄液，Giemsa 染色，×60）．

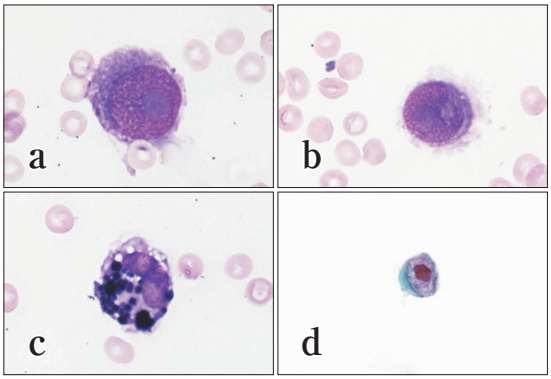

写真 2　a：細胞質は好塩基性でややざらつき，N/C 比は高く，類円形の核に著明に腫大した核小体を認めた．
b：核内封入体と考えられる変化．
c：黒色調で大小不同の顆粒状物質の貪食像がみられた（脳脊髄液，Giemsa 染色，×60）．
d：小型ではあるものの N/C 比が非常に高く，核小体の腫大した異型細胞を孤立散在性に少数認めた（脳脊髄液，Papanicolaou 染色，×60）．

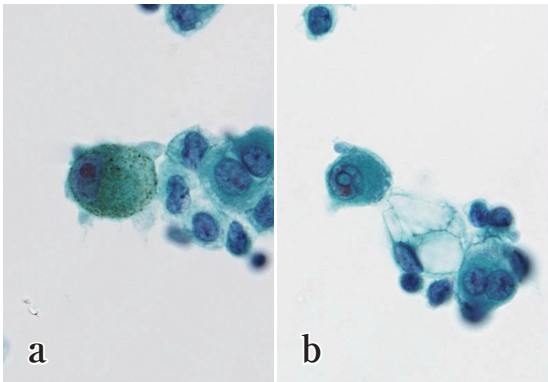

写真３　a：比較的豊富な細胞質に褐色調の顆粒を有し，核小体の腫大した大型異型細胞を孤立散在性に認めた．
b：核内封入体が認められた（腹水，Papanicolaou 染色，×60）．

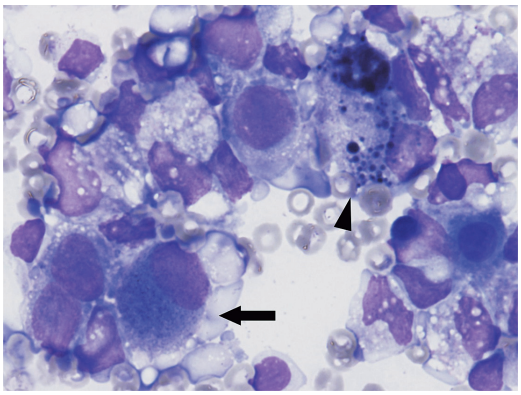

写真４　細胞質に黒色調の細かい顆粒状物質を有した細胞（➡）や同色調で大小不同の顆粒状物質を貪食した細胞（►）がみられた（腹水，Giemsa 染色，×60）．

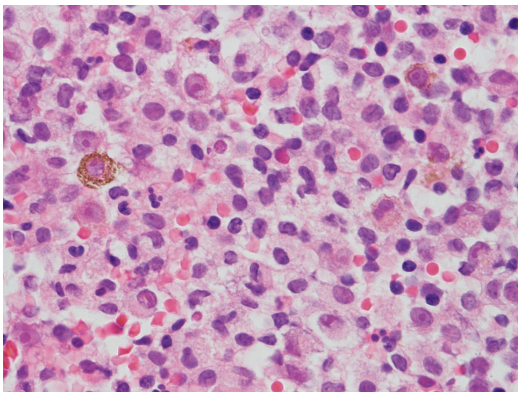

写真５　核小体が明瞭な大型核をもつ異型細胞が多数出現していた．一部の細胞は褐色の色素を有し，色素を貪食する組織球も散見された（腹水セルブロック，H.E. 染色，×40）．

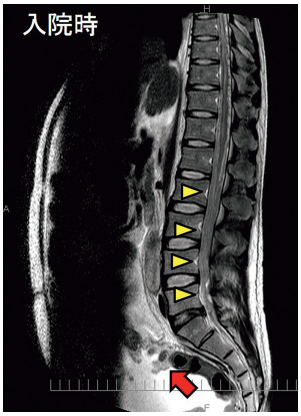

写真６　胸腰椎 MRI T2WI 矢状断：等信号を呈する軟部影（▷）に充填され不明瞭化している．同様の性状の腹膜病変（⇨）も認められる．

黒色腫は原発性脳腫瘍の 0.1％程度とまれ[1] である．

髄液中に出現した悪性黒色腫は，細胞の変性が強く細胞診断に苦慮するものの，形態の詳細な観察と臨床情報を加味することで正確な診断が可能となる[2]．本例の髄液標本を Retrospective に観察すると，腫大した核小体や核内封入体像，黒色調の粒状色素を有した組織球などの悪性黒色腫を示唆させる所見を認めた．

なお，本カンファレンスでは血管芽腫との回答があったが，血管芽腫でみられる腫瘍性の間質細胞や血管結合織は本症例にはみられなかった．

本症例は腹水において悪性黒色腫の確定診断が得られた．これまでにシャントから腹腔内に播種した報告[3,4] がある．水頭症の原因が不明な場合は，腫瘍性病変を念頭に十分な鏡検が必要と思われる．

著者は，本論文において開示すべき利益相反状態はありません．

文　献

1）一般社団法人日本脳神経外科学会．Report of brain tumor registry of Japan (1984-2000) 12th Edition. Neurol Med Chir 2009；49 suppl：S1-S25.
2）岩本　望，石田光明，籠谷亜希子，春日　希，岩井宗男，林　裕司・ほか．当院における髄液細胞診陽性症例の臨床細胞学的検討．日臨細胞誌 2016；55（5）：291-297.
3）藤井勝朗，佐橋　功，高橋　昭．Diffuse Malignant Leptomeningeal Melanoma の CT 所見．CT 研究 1982；4（2）：232-234.
4）松野　彰，橋爪敬三，鈴木一成，都築伸介，柴山英一，石川英彦．髄膜刺激症状にて発症し髄膜播種を呈した頭蓋内原発悪性黒色腫の 1 剖検例　その早期診断の困難さを中心として．脳と神経 1992；44（10）：935-939.