スライドカンファレンス

＜症　例 3＞

症　例：60 歳代，男性.

既往歴：特記すべきことなし.

現病歴：膀胱癌の疑いで当院泌尿器科を紹介受診. 膀胱鏡で膀胱両側壁に広基性腫瘤がみられた. 尿沈渣で異型細胞を認め，尿細胞診が施行された.

検　体：自然尿

回答者診断：小細胞癌

出題者回答：小細胞癌

解　説：血性背景に核腫大，クロマチンの増量を示す異型の強いやや大型の細胞と小型で N/C 比が高く核濃染性の形態の異なる 2 種類の細胞を認めた. 核腫大，クロマチンの増量を示す異型の強いやや大型の細胞は尿路上皮癌を疑う細胞（写真 1a）で，相互封入像のような形態を呈する細胞も認めた（写真 1b）. 小型の細胞はリンパ球の 2 倍から 3 倍程度の大きさで，クロマチンの増量を示しており，核小体は明らかではなかった（写真 2a）. 一部に木目込み細工様配列がみられ，小細胞癌を疑う細胞であった（写真 2b）. 本症例は尿路上皮癌と小細胞癌が混在していた. 肉眼像では切除材料において，両腫瘍に連続性はみられなかった.

組織学的には，尿路上皮癌成分の部分は尿路上皮細胞の乳頭状増殖からなる腫瘍で，核腫大や核の大小不同を認めた. また，随所に奇怪な大型核をもつ細胞がみられ，高異型度尿路上皮癌であった（写真 3）. 一方で小細胞癌成分の部分は，濃染核を有する細胞質の乏しい腫瘍細胞が密にびまん性増殖を示し，一部にリボン状構造を認めた（写真 4）. また，壊死や核分裂像もみられた.

免疫組織化学染色の結果，小細胞癌成分の部分に CD56 が細胞膜に陽性，Chromogranin A が陰性，Synaptophysin が細胞質に顆粒状に陽性となり，神経内分泌癌の性格を示した. 尿路上皮癌成分の部分にはいずれの染色結果も陰性であった（表 1）.

膀胱原発の小細胞癌は，全膀胱腫瘍の約 0.5％とまれであり，男性に多く，腫瘍の進行も早いため尿路上皮癌に比べ予後不良とされている[1,2]. 血尿を主訴とすることが多く，非乳頭状広基性腫瘤として側壁に多く発生する. 危険因子としては喫煙があげられ[3]，尿路上皮癌と合併する場合が多く，小細胞癌単独の報告

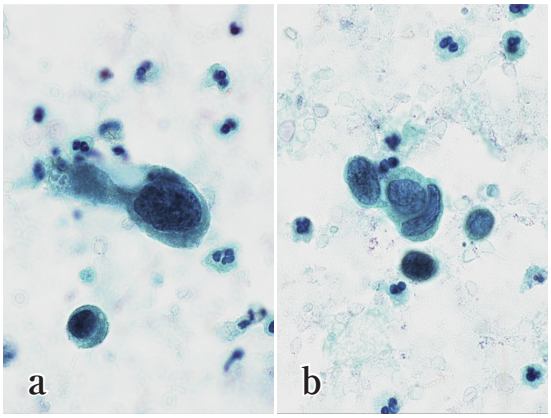

写真 1　a：核腫大，クロマチンの増量を示す異型の強いやや大型の細胞を認める.
b：相互封入像様の形態を呈する細胞を認める.
（a：Pap. 染色，×100，b：Pap. 染色，×100）

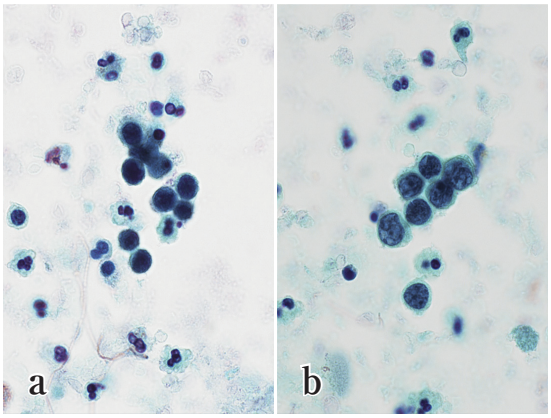

写真 2　a：リンパ球の 2 倍から 3 倍程度の大きさで，核濃縮性の核を有する細胞を認める.
b：木目込み細工様配列を示す細胞集塊を認める.
（a：Pap. 染色，×100，b：Pap. 染色，×100）

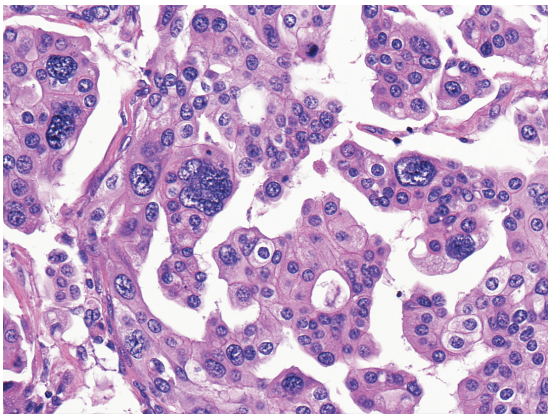

写真３　尿路上皮細胞の乳頭状増殖からなる腫瘍で，奇怪な大型核をもつ細胞を認める（H.E. 染色，×40）.

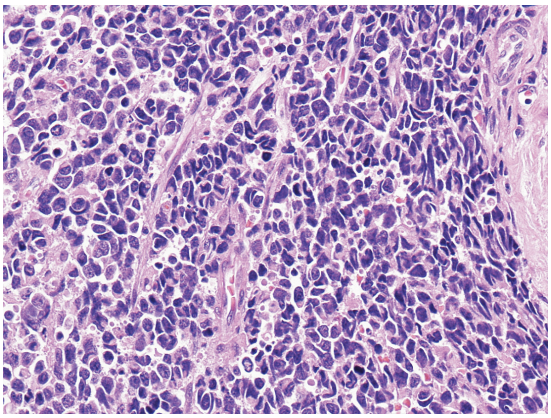

写真４　濃染核を有する細胞質の乏しい腫瘍細胞がリボン状構造を形成して出現（H.E. 染色，×40）.

表１　免疫組織化学染色結果

	Urothelial carcinoma component	Small cell carcinoma component
CD56	−	+
Chromogranin A	−	−
Synaptophysin	−	+

例は少ない．合併する組織型としては扁平上皮癌や腺癌との合併例の報告もあった[4]．

小細胞癌の発生機序として，① neural crest origin（神経提由来）の迷入細胞の癌化，②正常膀胱粘膜内に存在する neuroendocrine stem cell の癌化，③尿路上皮細胞内に存在する multipotential stem cell の癌化などが考えられるが，小細胞癌単独でみられるよりも尿路上皮癌などとの混在例が多くみられることから上記③の説が有力とされている[5]．

膀胱原発小細胞癌は肺原発小細胞癌と同様に化学療法に対して一定の感受性があり，患者の全身状態や病期に応じて外科的治療や放射線治療などを組み合わせた集学的治療が望ましいとの報告が散見される．しかし，現在のところ症例数が少なく標準的治療法が確立していないのが現状である[6]．

尿細胞診ではしばしば変性が加わることがあり，判定に苦慮することが多いと思われる．しかしながら，小型で N/C 比の高い細胞がみられた場合，変性リンパ球や尿路上皮癌だけでなく，小細胞癌や悪性リンパ腫なども考慮していかなければならない．また鑑別にはそれらの可能性を念頭に置いて観察するとともに，結合性の有無や細胞配列，細胞の大きさやクロマチンパターンなどの所見がポイントになりうると考える．

著者は，本論文において開示すべき利益相反状態はありません．

文　献

1）南利江子，西川裕子，大矢美香子，塚本龍子，橘真由美，埴岡啓介・ほか．膀胱原発神経内分泌癌４例の検討．日臨細胞会誌 2001；40（1）：63-70.

2）Cheng, L., Pan, C.X., Yang, X.J., Lopez, B.A., MacLennan, G.T., Lin, H., et al. Small cell carcinoma of the urinary bladder: a clinicopathologic analysis of 64 patients. Cancer 2004；101（5）：957-962.

3）Chouairy, C.J., Salloum, A.N., Ghazal, G.Y. Small cell neuroendocrine carcinoma of the urinary bladder: report on two cases and review of the literature. J Med Liban 2010；58（2）：111-119.

4）Asc, G., Gupta, P.K., Baloch, Z.W. Cytomorophology of high-grade neuroendocrine carcinoma of the urinary tract. Diagn Cytopathol 2000；23（2）：92-96.

5）森合博一，二木照美，松木浩子，小林秀樹，佐藤友紀，喜谷武淳・ほか．膀胱原発小細胞癌の４例．医学検査 2015；64（3）：307-312.

6）武本健士郎，西田健介，梶原　充，中原　満，角西雄一．異なる臨床経過を呈した膀胱原発小細胞癌の４例．西日本泌尿器科 2018；80（2）：68-72.