スライドカンファレンス

＜症　例 2＞

症　例：70 歳代　男性

既往歴：乏突起星細胞腫

現病歴：6 年前，開頭腫瘍摘出術が行われ乏突起星細胞腫と診断された．その後追加加療せず経過観察していたが，右前頭葉～側頭葉にかけて徐々に腫瘍の増大傾向が認められ（写真 1），再び手術が行われた．

検　体：術中迅速時の腫瘍捺印

回答者診断：退形成性乏突起星細胞腫，未確定

出題者解答：退形成性乏突起膠腫，IDH 変異および 1p/19q 共欠失

解　説：細胞像は分岐した太い血管とともに腫瘍細胞が密に認められた（写真 2）．腫瘍細胞は散在性に認められ，N/C 比が高く，裸核様の類円形細胞であった（写真 3）．明瞭な核小体が 1～数個認められ，核分裂像も散見された（写真 4）．また，石灰化小体（写真 5a）や核偏在，好酸性の細胞質を伴う微小肥胖細胞が認められた（写真 5b）．これらの細胞所見から乏突起膠腫を考え，退形成性の可能性を否定できないとした．

組織像は腫瘍細胞が充実性に増殖し，毛細血管網や

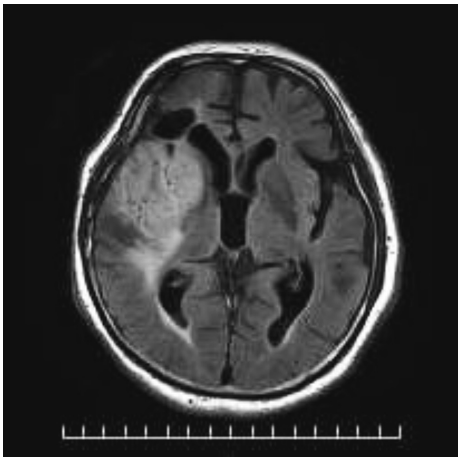

写真 1　MRI 画像では右前頭葉～側頭葉に造影効果を伴う腫瘍が認められる．

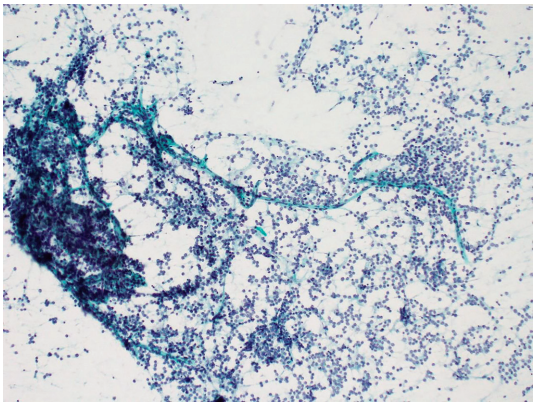

写真 2　分岐した太い血管や腫瘍細胞の密な増生がみられる（Pap. 染色，×10）．

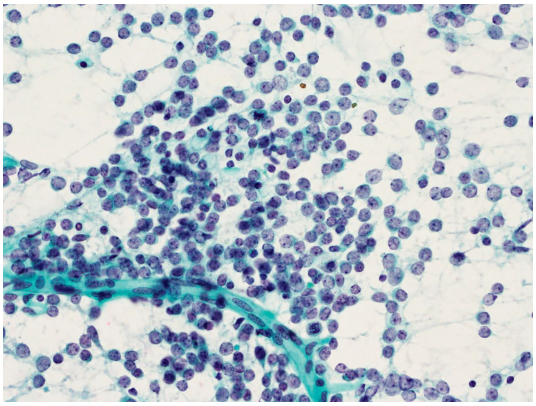

写真 3　N/C 比が高い裸核様の類円形細胞が多数認められる（Pap. 染色，×40）．

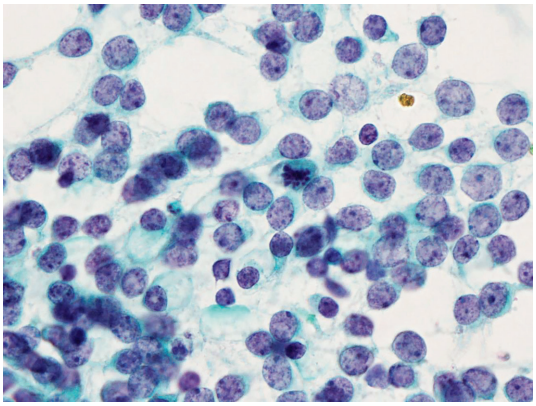

写真 4　類円形細胞は 1～数個の核小体を認め，核分裂像が散見される（Pap. 染色，×100）．

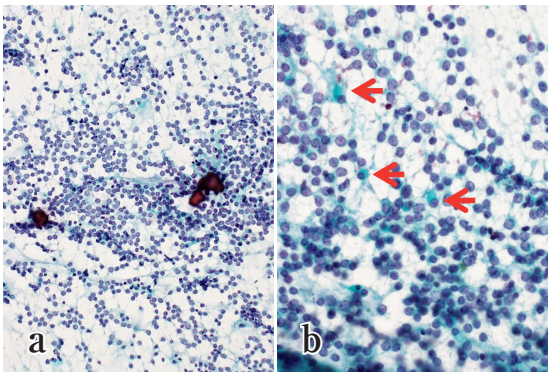

写真５　a：石灰化小体を認める．
b：好酸性の細胞質を有する微小肥胖細胞を認める．
（a：Pap. 染色，×20．b：Pap. 染色，×40）．

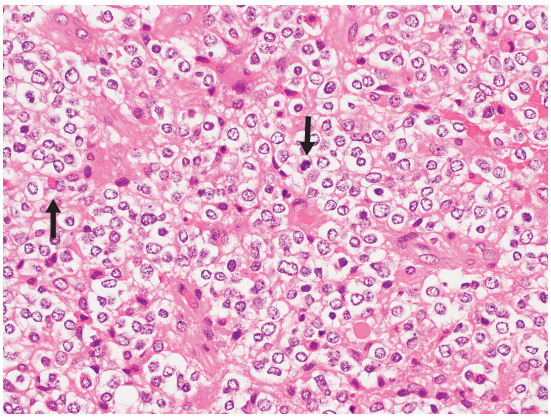

写真７　類円形の腫瘍細胞が均一に認められる．腫瘍細胞の多くは核周囲に無染色体が認められ，目玉焼き状形態（fried egg appearance）を示す．内部に，核分裂像や微小肥胖細胞が認められる（H.E. 染色，×40）．

出血が認められた（写真６）．腫瘍細胞の核は類円形で多くの細胞で核周囲に無染色帯が認められ，目玉焼き状形態を示していた（写真７）．また核分裂像や微小肥胖細胞が散見された．免疫組織化学染色では ATRX，Olig2，イソクエン酸脱水素酵素１（IDH1）が陽性，Ki 67 は約 20 % 陽性であった（表１）．FISH では 1p/19q 共欠失が認められ（写真８），退形成性乏突起膠腫，IDH 変異および 1p/19q 共欠失と診断された．

本腫瘍の定義は IDH1，IDH2 変異と染色体 1p および 19q の共欠失を伴った乏突起膠腫で，退形成変化，特に微小血管増殖と核分裂像の増加を示す WHO grade Ⅲの腫瘍である[1]．乏突起膠腫と一連の腫瘍で，臨床所見や組織所見は基本的に共通し，好発部位は前頭葉，好発年齢は乏突起膠腫で 40 歳代前半，退形成性

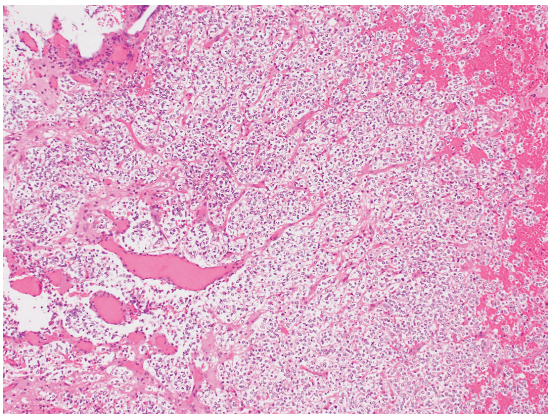

写真６　腫瘍細胞は充実性に増殖し，毛細血管網（chicken wire pattern）や出血がみられる（H.E. 染色，×20）．

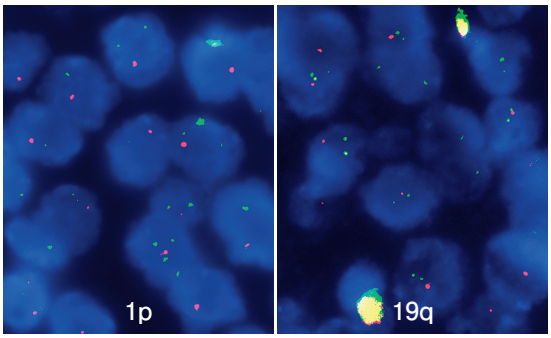

写真８　FISH では染色体 1p/19q の共欠失が認められる．

ではそれよりやや高齢である[2]．

2016 年に WHO 分類が改訂され分子遺伝子学的指標を重視した診断基準となり[3]，本症例の診断はそれに準じて行われた．診断に関わる主な変更点は，①従来の病理診断に IDH 変異・1p/19q の遺伝子異常が加えられた②星細胞腫と乏突起膠腫が同一腫瘍群となった③乏突起星細胞腫が削除された，である[3]．IDH 変異は神経膠腫発生段階で生じる共通の遺伝子であり，1p/19q 欠失の場合は乏突起膠腫に，TP53 および ATRX 変異を生じる場合，びまん性星細胞腫になる（図１）．本症例では組織像において星細胞腫様の形態を認めるところもあったが IDH1 変異および 1p/19q 共欠失を確認し，退形成性乏突起膠腫，IDH 変異および 1p/19q 共欠失に確定診断できた．遺伝子検索が不十分な場合は，退形成性乏突起星細胞腫，未確定となる[2]．６年前，乏突起星細胞腫と診断されているが現行の WHO 分類では乏突起膠腫，IDH 変異および 1p/19q 共欠失となる．

細胞学的には，第一に悪性リンパ腫との鑑別があげ

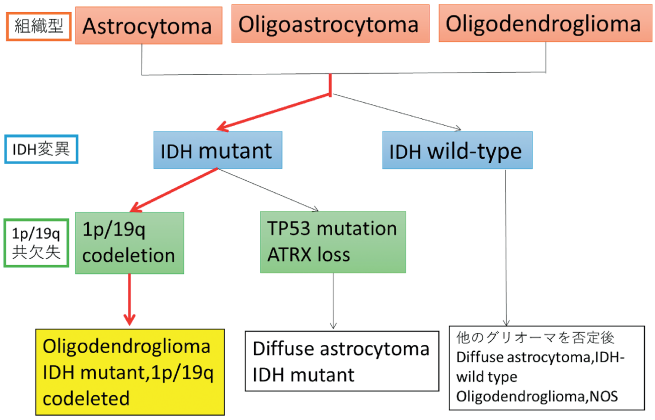

図 1　浸潤性グリオーマの WHO 分類（臨床・病理　脳腫瘍取扱い規約 第 4 版より引用）

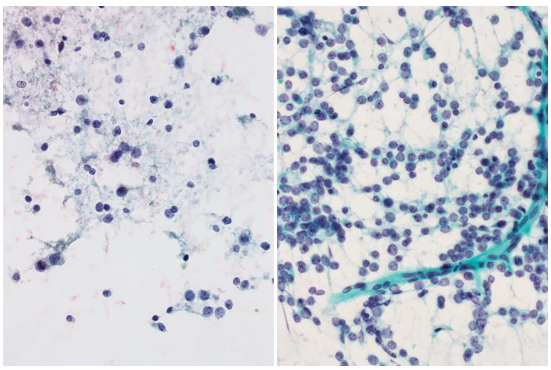

写真 9　左：6 年前　右：今回
6年前に比べ今回は細胞密度が増し，核腫大を認める．

表 1　免疫組織化学染色結果

	本症例	乏突起膠腫	びまん性星細胞腫
IDH1 R132H	＋	＋	＋
ATRX	＋	＋	－
p53	＋	＋／－	＋
nestin	未実施	＋／－	＋＋
GFAP	＋	＋	＋＋
Olig2	＋	＋＋	＋
ki67	20％	5％以下 退形成性：10％以上	

（腫瘍病理鑑別診断アトラスより一部引用）

られたが，悪性リンパ腫では核の切れ込みや顆粒状のクロマチンが目立ち，lymphoglandular bodies が認められる[4,5]．また本症例のような石灰化小体や，分岐した太い血管はみられないことが鑑別点となる．びまん性星細胞腫は背景に網目状の神経線維が認められ，核は楕円形，軽度の大小不同が認められ，クロマチンは繊細である[4]．退形成性星細胞腫では核形不整や核の大小不同が目立ち，核クロマチンは顆粒状，壊死はみられない[4]．乏突起膠腫は背景に少量の神経線維が認められ細胞突起の目立たない裸核様の類円形細胞がみられるが[4]，本症例に比べ核密度は低く，核分裂像はほとんどみられない．壊死は grade Ⅱでもみられることがある[1]．

6 年前の細胞像と比較すると，核密度が高く，核腫大，核分裂像が認められ，血管の分岐も散見されることから悪性度が高くなっていると考えられた（写真 9）．組織学的に予後との関連性が高い退形成性の指標は核分裂像（10 視野あたり 6 個以上），微小血管増殖，Ki67 標識率 10％以上があげられている．[1]

永久標本でみられるような目玉焼き状形態は固定と脱水による人工産物のため，術中迅速診断時には観察されず[1]，診断に苦慮することも多い．細胞診を併用して推定診断することが望ましいと考える．

著者は，本論文において開示すべき利益相反状態はありません．

文　献

1）日本脳神経外科学会・日本病理学会編．臨床・病理　脳腫瘍取扱い規約 第 4 版．東京：金原出版；2018.
2）小森隆司・廣瀬隆則編．腫瘍病理鑑別診断アトラス脳腫瘍．東京：文光堂；2017.
3）新田雅之，小森隆司．WHO2016 脳腫瘍病理分類の概要と課題．脳外誌．2017：26；782-786.
4）日本臨床細胞学会編．細胞診ガイドライン 3 甲状腺・内分泌・神経系 2015 年度版．東京：金原出版；2015.
5）村田哲也，馬場洋一郎，小山英之，中村　豊，市川孝昭，金丸秀樹・ほか．退形成乏突起膠腫の 1 例とその術中圧挫細胞診所見．Neuro-Oncology の進歩．2015；22-23：26-31.